

CONGRESO PARIS 1.999

PATOLOGÍA RESPIRATORIA

Las afecciones rinofaringeas de la infancia y las patologías respiratorias más habituales, rinofaringitis, bronquitis, traqueobronquitis, asma bronquial; son más frecuentes cada día, entre la población infantil. La administración de un tratamiento antibiótico asociado a antitermicos, broncodilatadores y corticoides, permite resolver la crisis aguda caracterizada por dolor, inflamación faringoamigdalar purulenta o no, fiebre y alteración del estado general, en el caso de las faringoamigdalitis; o tos, disnea, roncus, sibilancias, broncorrea, en la patología traqueobronquial. Este mismo tratamiento, de gran eficacia inicial, no impide en la mayor parte de los casos una recidiva del mismo cuadro clínico a los quince, treinta o cincuenta días. Por lo que durante meses o años es necesario recurrir periódicamente a antibióticos, antitermicos y/o broncodilatadores.

La homeopatía, cromatoterapia y cristaloterapia (administración por vía interna de gemas o piedras preciosas homeopatizadas, que vehiculan la información de un determinado color), aportan satisfactorias perspectivas, que se exponen a continuación.

De igual modo la patología respiratoria del adulto: rinitis alérgica, asma, bronquiectasias, enfermedad pulmonar obstructiva crónica (EPOC), ofrece una respuesta favorable al tratamiento por homeopatía y cristaloterapia. Aunque la extensión del trabajo, no permite realizar un estudio pormenorizado de las mismas

Haremos referencia en primer lugar al estudio de un grupo de 113 niños, con frecuentes episodios de faringoamigdalitis, durante el pasado otoño-invierno, caracterizado por el intenso frío. La distribución por sexo y edades, se expone a continuación.

Total: 113 niños; varones: 62 hembras: 51

edades: 5 a 24 meses->18

3 a 7 años-> 83

8 a 15 años-> 12

total 113

Vemos que el grupo más numeroso corresponde a los pacientes entre 3 y 7 años, que corresponde en líneas generales al grupo más afectado por la patología de vías respiratorias altas. Los pacientes más jóvenes, aquellos cuya edad esta situada entre 5 y 24 meses, son en su mayoría, hermanos de otros pacientes tratados con anterioridad y cuyos padres decidieron no demorar el tratamiento homeopático

La característica común de este grupo de niños era la aparición recurrente de faringoamigdalitis, que precisaba tratamiento antibiótico cada 15-50 días. En cada caso se optó por uno de los 3 protocolos que se exponen a continuación, a los que se adicionaron cada 5-7 días, medicamentos homeopáticos, de los denominados constitucionales (Silicea, Pulsatilla, Thuja, Arsenicum Album...). La selección para cada niño, de uno de los protocolos y del medicamento homeopático, fue decidida por las características clínicas del caso o tras la realización de test kinesiológicos o electroacupuntura según Voll. En ningún caso se ha administrado un medicamento, de manera caprichosa o aleatoria.

protocolo nº 1

TUBERCULINUM 60X
CAUSTICUM 60X
ARSENICUM ALB 10X
HEPAR SULPH. 60X
MERCURIUS SOL 60X
DIAMANTE 1X
VIPERA 200X,

A.A.GOTAS: 2 A 7 GOTAS, 2-3 VECES AL DIA
(faringoamigdalitis en niños de mas de 6 años)

protocolo nº 2

NEFRITA 200X
AVIAIRE 200X
COBALTO 200X
HYDRAST.25X
SARCOLACTIC ACID 25X
NATRUM CARB 200X

A.A.GOTAS: 2-8 GOTAS, 2-3 VECES AL DIA.
(niños sin respuesta a ttos anteriores)

protocolo nº3

AVIAIRE 30x
LUESINUM 30x
BELLADONNA 10x
MERCURIUS SOL. 10x
HEPAR SULPHUR 30x
BARYTA CARB. 10x

A.A. GOTAS: 2-8 GOTAS, 2-3 VECES AL DIA
(faringoamigdalitis en niños menores de 6 años)

Las revisiones clínicas se realizan cada 60 días, a partir de los meses de septiembre y octubre, realizando cambios de tratamiento si la evolución clínica no es satisfactoria. Siendo el protocolo nº 3, el utilizado en el 70% de los casos. A partir del mes de diciembre y enero se realiza la primera valoración y se añade al tratamiento, tanto a los niños de evolución favorable, como a los de evolución desfavorable Labradorita Aventurina Oregón. De los 113 niños, 69 presentaron una evolución favorable, entendiéndose por tal, la desaparición de las crisis febriles y la ausencia de catarros. Aceptando que cada 2-4 meses, los niños sanos puede presentar gripes, catarros o faringitis, que cursan sin afectación del estado general y remiten con tratamiento homeopatico-cromatoterápico, no siendo necesaria la administración de antibióticos. De los 44 niños restantes, 30 presentaron una mejoría parcial, disminuyendo la intensidad de las crisis y espaciándose el intervalo de tiempo entre las mismas de las mismas, este grupo de niños fue clasificado como evolución mediocre. En los 14 niños restantes la mejoría fue muy escasa o nula, la frecuencia de las crisis era la misma, aunque la afectación del estado general era menor y la recuperación más rápida. En este grupo de 14 niños se consideró, que la evolución fue mala.

EVOLUCION CLINICA (113 NIÑOS)

mala		mediocre		satisfactoria	
14	+	30	+	69	----->total 113 casos

TOTAL CASOS DE EVOLUCION NO SATISFACTORIA

mala evolución (14)+ mediocre evolución(30)= 44 casos

Al conjunto de cuarenta y cuatro casos de evolución mediocre o mala, se adicionó, tras selección kinesiológica o por EAAV, un nuevo medicamento: LABRADORITA AVENTURINA DE OREGON (L.A.O.), que es una gema de color rojo pálido, cuyas características cristalográficas se indican a continuación.

Formula química:(Ca, Na) (Al1-2 Si3-2 O8)

Dureza:6-6,5

Densidad :2,61-2,76

Cristalización:sistema triclinico

Color: rojo pálido

En treinta y nueve niños se administró L.A.O. a la 30 CH y a los 5 restantes L.A.O. 300.000 K (CCCMK). Las revisiones clínicas se siguen realizando cada 60 días, excepto en los casos de infecciones, que son atendidas de inmediato, en visita médica o en consulta telefónica. A finales del mes de Abril, se valora la evolución de los pacientes, como se indica a continuación. En tres casos no se apreció mejoría a pesar de las modificaciones terapéuticas, en cinco casos la mejoría fue mediocre y en los treinta y seis casos restantes la mejoría, pudo ser calificada como satisfactoria, dado que no hubo episodios de catarrros o faringoamigdalitis. Debe reseñarse, que en cuatro niños, de los clasificados como de evolución satisfactoria, fue necesario cambiar la dilución inicial de L.A.O.30 CH, por L.A.O. 300.000K (CCCMK), para obtener una mejor evolución clínica.

Las revisiones clínicas se siguen realizando cada 60 días, excepto en los casos de infecciones, que son atendidas de inmediato, en visita médica o en consulta telefónica. La evolución clínica, queda explicada esquemáticamente en el siguiente cuadro.

EVOLUCION CLINICA TRAS ADMINISTRAR L.A.O

mala	mediocre	satisfactoria	
3	5	36	----->total 44 casos

Podemos concluir que los resultados clínicos obtenidos con el tratamiento homeopático asociado a cristaloterapia, deben ser considerados, como satisfactorios. El estado general ha sido satisfactorio, la asistencia a guardería o colegio no se ha interrumpido, el apetito de ha mejorado como consecuencia de la no administración de antibióticos, el coste económico del tratamiento ha sido inferior al farmacológico habitual y los efectos secundarios nulos.

A continuación pasamos a estudiar un grupo de 14 niños, con afectación de tejido adenoideo y otitis. La sintomatología clínica predominante era la obstrucción nasal, ronquidos, mucosidad, continuos catarrros de vías altas y otitis

El protocolo nº 3 junto a L.A.O. 30 CH o CCCMK, fue seleccionado como el más adecuado, en nueve casos de adenoiditis (proliferación de tejido adenoideo), tres casos de síndrome postadenoidectomía (persistencia de la misma sintomatología a pesar de la resección quirúrgica de tejido adenoideo) y cuatro casos de otitis media recidivante.

La evolución fue satisfactoria en los 3 casos de síndrome post adenoidectomía.

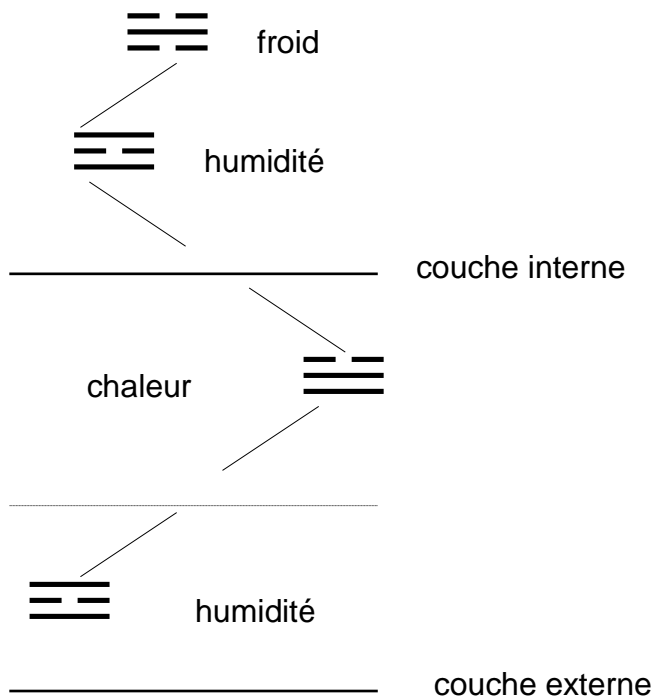
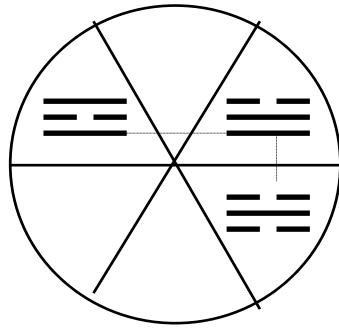
De los 9 niños con adenoiditis, la evolución fue buena en el plazo de 3 meses, en 7 de ellos, constatando una reducción radiológica del volumen adenoideo y mejoría significativa de la sintomatología clínica. Mientras que los 2 casos restantes, mejoraron clínicamente, pero no se apreció disminución del volumen adenoideo en la radiografía lateral de cráneo. Por lo que los padres decidieron someterlos a intervención quirúrgica (adenoidectomía), que ya había sido programada con anterioridad, si el tratamiento homeopático no era eficaz

En los cuatro niños afectados de otitis recidivante, la evolución se consideró satisfactoria, esto es libre de procesos inflamatorios de oído medio, en 2 de ellos y mediocre en los otros dos.

Pues en estos casos la frecuencia de las otitis invernales, pasó de 2 a 3-4 meses y el dolor y la fiebre fueron controlados por Fluorita 30 CH, en un periodo de tiempo inferior a 5 horas,

excepto en dos ocasiones, que pasado este tiempo sin observar mejoría, se administró un antibiótico.

Podemos concluir a la vista de los resultados y de acuerdo con los principios de CROMATOTERAPIA según Agrapart, que las patologías citadas estaban provocadas por la penetración patológica de frío en profundidad y sequedad en superficie. Esta situación ha sido corregida por la administración por vía interna, de una gema de color rojo pálido, que de acuerdo con las enseñanzas del Dr.Agrapart provoca calor en profundidad y humedad en superficie. Tal como se indica en los esquemas, que se muestran a continuación



Las bronquitis espásticas de los niños o asma bronquial intermitente, presentan algunas diferencias clínicas, etiológicas y terapéuticas. Entendemos por asma bronquial, una enfermedad caracterizada por una exagerada respuesta del árbol bronquial a diversos estímulos (pólenes, epitelios de animales, hongos, ácaros del polvo, hongos, hiperreactividad bronquial inespecífica o atopia, ...). Lo cual se manifiesta en forma de episodios de

$$34 + 11 + 5 = 50$$

De los cincuenta niños objeto de estudio en el último invierno, caracterizado por días de intenso frío, 5 no presentaron mejoría valorable y fueron tratados con otros medicamentos que no se incluyen en presente trabajo. Otros 34 niños presentaron una evolución muy favorable, con remisión de bronquitis espásticas y los procesos catarrales padecidos por algunos de ellos se resolvieron de manera espontánea, excepto en 9 casos de tos irritativa, que remitió en 6 casos con Cuarzo Cobre (Si O2 Cu) LMK (¿color amarillo-verde?), en 2 casos con Crocoita LMK (color naranja) y 1 caso de tos irritativa, fue resuelto con la administración de Escapolita Amarilla LMK (color amarillo)

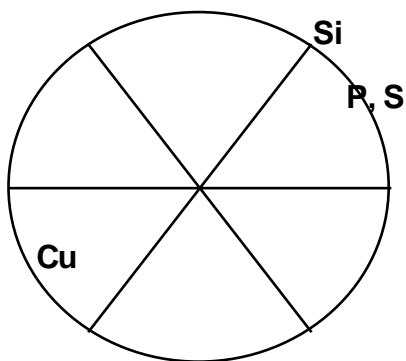
Otros 11 niños presentaron una evolución de moderada mejoría, entendiéndose como tal, la reducción de la intensidad y frecuencia de las crisis espásticas. La frecuencia de estas bronquitis pasó de 15-40 días a 50-70 días. Todos estos niños aumentaron su resistencia a los cambios climáticos y el frío intenso les afectó de manera menos severa.

Sin embargo para estabilizar el proceso hubo que añadir al tratamiento Cuarzo Phosphorus 30 CH (longitud de onda de color naranja), para disminuir la hiperreactividad bronquial. Excepto cuando la broncorrea era muy abundante, que durante 15-20 días era una gema de color amarillo y verde, Cuarzo Turmalina Verde, la más útil para controlar la situación

El análisis de los resultados, nos permiten afirmar, que la combinación de un tratamiento homeopático, asociado a cristaloterapia de color rojo por vía interna, es eficaz en el tratamiento de bronquitis-asma bronquial, que se agrava en invierno por la acción y del frío y la humedad y mejora durante la época cálida. Este tratamiento debe ser completado durante las crisis espásticas o cuando estas son muy frecuentes con otros medicamentos-cristales, cuya longitud de onda sea de color verde (humedad) , amarillo (calor humedad) o naranja (calor). Lo que viene a confirmar una vez más los principios de CROMATOTERAPIA según Agrapart, según los cuales, el color verde por vía interna va a provocar una sequedad desecadora de la broncorrea . El color naranja dispersa el calor excesivo acumulado en el pulmón , responsable del broncoespasmo y el color amarillo tiene una actividad intermedia de efecto regulador.

La Escapolita Amarilla (color amarillo), Crocoita (color naranja) y muy especialmente el Cuarzo Cobre (amarillo-verde) han proporcionado una respuesta satisfactoria cuando aparece tos irritativa, lo que hace pensar en la existencia de humedad en profundidad y calor en superficie. El mismo razonamiento podemos aplicar para la utilización de Cuarzo Turmalina Verde (amarillo-verde) en los casos de tos con abundante expectoración. Por el contrario en las crisis de disnea sin expectoración, las gemas de color naranja (Crocoita y Cuarzo Phosphorus) han sido las más eficaces. Posiblemente por la acumulación patológica de calor en profundidad y de humedad en superficie.

Debemos citar a título de comentario, que la Escapolita Violeta (gema de color violeta), utilizada en años anteriores, tuvo una acción profiláctica débil o nula sobre los niños bronquíticos y fue absolutamente ineficaz para el tratamiento de las adenoiditis.



Un resultado similar es el obtenido en el asma del adulto, con dos diferencias básicas, el asma- EPOC, por tabaquismo o por inhalación (con existencia de enfisema), que es tratado básicamente con el protocolo nº 2 y el asma de origen alérgico, intrínseco o extrínseco, que requiere como tratamiento de fondo el protocolo nº4. La descompensación por el frío del invierno, es tratada con gemas de color rojo, que a diferencia de las gemas utilizadas en los niños, para dispersar el frío, tiene un tono más oscuro (gomedá, berilo rojo, topacio rosa). Eligiendo una u otra por electroacupuntura según Voll (EAAV) o por test kinesiológicos. En las crisis espásticas o cuando hay un fuerte componente de broncoespasmo, se añade al tratamiento una gema de color naranja, Crocoita, Cuarzo Fósforo o Cuarzo Azufre y se espacian las tomas de color rojo. Cuando existe un frío húmedo en el ambiente con frecuencia hay que utilizar Cuarzo Aurífero (color amarillo y verde), para estabilizar el proceso. Todos y cada uno de estos medicamentos han sido testados previamente por Electroacupuntura según Voll o por kinesiología.

En el caso de las bronquiectasias, dilataciones sacciformes del árbol bronquial, que pueden afectar a un lóbulo o a todo el parénquima pulmonar, fue el Cuarzo Turmalina Verde 30 CH, la gema más eficaz. Además de administrar cristaloterapia de color rojo cada 2-3 días, para aumentar la defensa ante el frío,

Cristales utilizados en el último invierno caracterizado por intenso frío:

berilo rojo ---EPOC----5 casos, faringitis recidivante----2 casos, faringit atrofic--2 c.
cuarzo turmalina verde----bronquiectasias----4 casos (3 satisfactorios)
cuarzo aurífero 30CH -----23 casos, hay que cambiarlo a los 30-50 días.
cuarzo phosphorus-----asma (11); EPOC---20 casos
gomedá -----asma (2); EPOC---4 casos
rodocrosita----asma. EPOC (7) LMK
topacio rosa---asma (7-1); EPOC(8)
turmalina bicolor--asma(1); EPOC (1)

Las afecciones rinofaringeas de la infancia y las patologías respiratorias más habituales, rinofaringitis, bronquitis, traqueobronquitis, asma bronquial; son más frecuentes cada día, entre la población infantil. La administración de un tratamiento antibiótico asociado a antitermicos, broncodilatadores y corticoides, permite resolver la crisis aguda caracterizada por dolor, inflamación faringoamigdalá purulenta o no, fiebre y alteración del estado general, en el caso de las faringoamigdalitis; o tos, disnea, roncus, sibilancias, broncorrea, en la patología traqueobronquial. Este mismo tratamiento, de gran eficacia inicial, no impide en la mayor parte de los casos una recidiva del mismo cuadro clínico a los quince, treinta o cincuenta días. Por lo que durante meses o años es necesario recurrir periódicamente a antibióticos, antitermicos y/o broncodilatadores.

La homeopatía, cromatoterapia y cristaloterapia (administración por vía interna de gemas o piedras preciosas homeopatizadas, que vehiculan la información de un determinado color), aportan satisfactorias prespectivas, que se exponen a continuación.

De igual modo la patología respiratoria del adulto: rinitis alérgica, asma, bronquiectasias, enfermedad pulmonar obstructiva crónica (EPOC), ofrece una respuesta favorable al tratamiento por homeopatía y cristaloterapia. Aunque la extensión del trabajo, no permite realizar un estudio pormenorizado de las mismas

Haremos referencia en primer lugar al estudio de un grupo de 113 niños, con frecuentes episodios de faringoamigdalitis, durante el pasado otoño-invierno, caracterizado por el intenso frío. La distribución por sexo y edades, se expone a continuación.

Total: 113 niños; varones: 62 hembras: 51

edades: 5 a 24 meses->18
3 a 7 años-> 83
8 a 15 años-> 12

total 113

Vemos que el grupo más numeroso corresponde a los pacientes entre 3 y 7 años, que corresponde en líneas generales al grupo más afectado por la patología de vías respiratorias altas. Los pacientes más jóvenes, aquellos cuya edad esta situada entre 5 y 24 meses, son en su mayoría, hermanos de otros pacientes tratados con anterioridad y cuyos padres decidieron no demorar el tratamiento homeopático

La característica común de este grupo de niños era la aparición recurrente de faringoamigdalitis, que precisaba tratamiento antibiótico cada 15-50 días. En cada caso se optó por uno de los 3 protocolos que se exponen a continuación, a los que se adicionaron cada 5-7 días, medicamentos homeopáticos, de los denominados constitucionales (Silicea, Pulsatilla, Thuja, Arsenicum Album...). La selección para cada niño, de uno de los protocolos y del medicamento homeopático, fue decidida por las características clínicas del caso o tras la realización de test kinesiológicos o electroacupuntura según Voll. En ningún caso se ha administrado un medicamento, de manera caprichosa o aleatoria.

protocolo nº 1

TUBERCULINUM 60X
CAUSTICUM 60X
ARSENICUM ALB 10X
HEPAR SULPH. 60X
MERCURIUS SOL 60X
DIAMANTE 1X
VIPERA 200X,

A.A.GOTAS: 2 A 7 GOTAS, 2-3 VECES AL DIA
(faringoamigdalitis en niños de mas de 6 años)

protocolo nº 2

NEFRITA 200X
AVIAIRE 200X
COBALTO 200X
HYDRAST.25X
SARCOLACTIC ACID 25X
NATRUM CARB 200X

A.A.GOTAS: 2-8 GOTAS, 2-3 VECES AL DIA.
(niños sin respuesta a ttos anteriores)

protocolo nº3

AVIAIRE 30x
LUESINUM 30x
BELLADONNA 10x
MERCURIUS SOL. 10x
HEPAR SULPHUR 30x
BARYTA CARB. 10x

A.A. GOTAS: 2-8 GOTAS, 2-3 VECES AL DIA
(faringoamigdalitis en niños menores de 6 años)

Las revisiones clínicas se realizan cada 60 días, a partir de los meses de septiembre y octubre, realizando cambios de tratamiento si la evolución clínica no es satisfactoria. Siendo el protocolo nº 3, el utilizado en el 70% de los casos. A partir del mes de diciembre y enero se

realiza la primera valoración y se añade al tratamiento, tanto a los niños de evolución favorable, como a los de evolución desfavorable Labradorita Aventurina Oregón.

De los 113 niños, 69 presentaron una evolución favorable, entendiéndose por tal, la desaparición de las crisis febriles y la ausencia de catarros. Aceptando que cada 2-4 meses, los niños sanos puede presentar gripes, catarros o faringitis, que cursan sin afectación del estado general y remiten con tratamiento homeopatico-cromatoterápico, no siendo necesaria la administración de antibióticos.

De los 44 niños restantes, 30 presentaron una mejoría parcial, disminuyendo la intensidad de las crisis y espaciándose el intervalo de tiempo entre las mismas de las mismas, este grupo de niños fue clasificado como evolución mediocre.

En los 14 niños restantes la mejoría fue muy escasa o nula, la frecuencia de las crisis era la misma, aunque la afectación del estado general era menor y la recuperación más rápida. En este grupo de 14 niños se consideró, que la evolución fue mala.

EVOLUCION CLINICA (113 NIÑOS)

mala		mediocre		satisfactoria	
14	+	30	+	69	----->total 113 casos

TOTAL CASOS DE EVOLUCION NO SATISFACTORIA

mala evolución (14)+ mediocre evolución(30)= 44 casos

Al conjunto de cuarenta y cuatro casos de evolución mediocre o mala, se adicionó, tras selección kinesiológica o por EAAV, un nuevo medicamento: LABRADORITA AVENTURINA DE OREGON (L.A.O.), que es una gema de color rojo pálido, cuyas características cristalográficas se indican a continuación.

Formula química:(Ca, Na) (Al1-2 Si3-2 O8)

Dureza:6-6,5

Densidad :2,61-2,76

Cristalización:sistema triclinico

Color: rojo pálido

En treinta y nueve niños se administró L.A.O. a la 30 CH y a los 5 restantes L.A.O. 300.000 K (CCCMK). Las revisiones clínicas se siguen realizando cada 60 días, excepto en los casos de infecciones, que son atendidas de inmediato, en visita médica o en consulta telefónica. A finales del mes de Abril, se valora la evolución de los pacientes, como se indica a continuación. En tres casos no se apreció mejoría a pesar de las modificaciones terapéuticas, en cinco casos la mejoría fue mediocre y en los treinta y seis casos restantes la mejoría, pudo ser calificada como satisfactoria, dado que no hubo episodios de catarros o faringoamigdalitis. Debe reseñarse, que en cuatro niños, de los clasificados como de evolución satisfactoria, fue necesario cambiar la dilución inicial de L.A.O.30 CH, por L.A.O. 300.000K (CCCMK), para obtener una mejor evolución clínica.

Las revisiones clínicas se siguen realizando cada 60 días, excepto en los casos de infecciones, que son atendidas de inmediato, en visita médica o en consulta telefónica. La evolución clínica, queda explicada esquemáticamente en el siguiente cuadro.

EVOLUCION CLINICA TRAS ADMINISTRAR L.A.O

mala	mediocre	satisfactoria
------	----------	---------------

Podemos concluir que los resultados clínicos obtenidos con el tratamiento homeopático asociado a cristaloterapia, deben ser considerados, como satisfactorios. El estado general ha sido satisfactorio, la asistencia a guardería o colegio no se ha interrumpido, el apetito de ha mejorado como consecuencia de la no administración de antibióticos, el coste económico del tratamiento ha sido inferior al farmacológico habitual y los efectos secundarios nulos.

A continuación pasamos a estudiar un grupo de 14 niños, con afectación de tejido adenoideo y otitis. La sintomatología clínica predominante era la obstrucción nasal, ronquidos, mucosidad, continuos catarros de vías altas y otitis

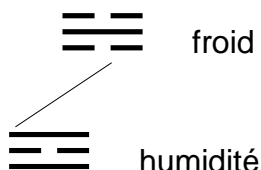
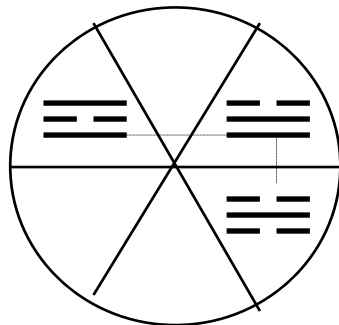
El protocolo nº 3 junto a L.A.O. 30 CH o CCCMK, fue seleccionado como el más adecuado, en nueve casos de adenoiditis (proliferación de tejido adenoideo), tres casos de síndrome postadenoidectomía (persistencia de la misma sintomatología a pesar de la resección quirúrgica de tejido adenoideo) y cuatro casos de otitis media recidivante.

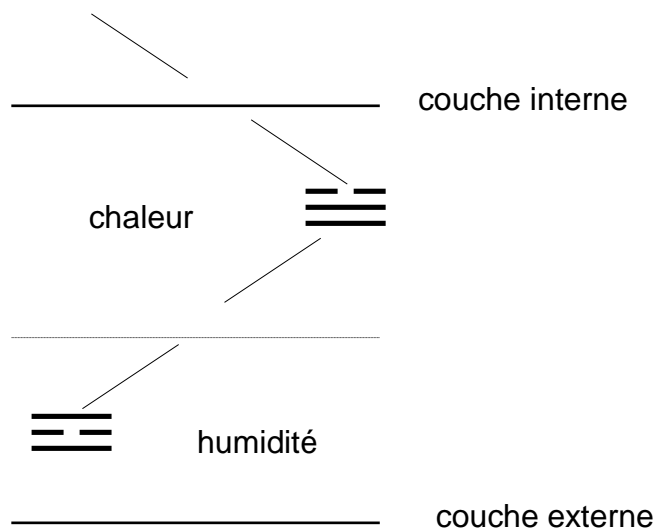
La evolución fue satisfactoria en los 3 casos de síndrome post adenoidectomía.

De los 9 niños con adenoiditis, la evolución fue buena en el plazo de 3 meses, en 7 de ellos, constatando una reducción radiológica del volumen adenoideo y mejoría significativa de la sintomatología clínica. Mientras que los 2 casos restantes, mejoraron clínicamente, pero no se apreció disminución del volumen adenoideo en la radiografía lateral de cráneo. Por lo que los padres decidieron someterlos a intervención quirúrgica (adenoidectomía), que ya había sido programada con anterioridad, si el tratamiento homeopático no era eficaz

En los cuatro niños afectados de otitis recidivante, la evolución se consideró satisfactoria, esto es libre de procesos inflamatorios de oído medio, en 2 de ellos y mediocre en los otros dos. Pues en estos casos la frecuencia de las otitis invernales, pasó de 2 a 3-4 meses y el dolor y la fiebre fueron controlados por Fluorita 30 CH, en un periodo de tiempo inferior a 5 horas, excepto en dos ocasiones, que pasado este tiempo sin observar mejoría, se administró un antibiótico.

Podemos concluir a la vista de los resultados y de acuerdo con los principios de CROMATOTERAPIA según Agrapart, que las patologías citadas estaban provocadas por la penetración patológica de frío en profundidad y sequedad en superficie. Esta situación ha sido corregida por la administración por vía interna, de una gema de color rojo pálido, que de acuerdo con las enseñanzas del Dr.Agrapart provoca calor en profundidad y humedad en superficie. Tal como se indica en los esquemas, que se muestran a continuación





Las bronquitis espásticas de los niños o asma bronquial intermitente, presentan algunas diferencias clínicas, etiológicas y terapéuticas. Entendemos por asma bronquial, una enfermedad caracterizada por una exagerada respuesta del árbol bronquial a diversos estímulos (pólenes, epitelios de animales, hongos, ácaros del polvo, hongos, hiperreactividad bronquial inespecífica o atopia, ...). Lo cual se manifiesta en forma de episodios de obstrucción bronquial, que mejoran espontáneamente o por acción terapéutica. La disminución del murmullo respiratorio, disnea, roncus, sibilancias, aumento de la frecuencia respiratoria y cardiaca son los síntomas más frecuentes.

La característica común es la agravación por el frío en menor grado por la humedad.

A continuación se hace revisión de la evolución clínica, durante el último año, de 50 niños de 2 a 15 años, afectados de asma bronquial o bronquitis de repetición, a los que se ha administrado un tratamiento homeopático básico, de 4 protocolos, que se exponen a continuación

ipeca 10x
 bryonia 10x a.a.gotas: 3-8 gotas 3-5 veces al día, en los casos de disnea
 sambucus 10x

nefrita 200x
 aviaire 200x
 cobalto 200x a-a-gotas: 8 gotas 3 veces al día (para los niños, que
 natrum carb. 200x no responden a ningún tratamiento)
 hydrastis 25x
 sarcolactic acid 25x

aviaire 30x
 luesinum 30x
 belladonna 10x
 mercurius sol 10x
 hepar sulphur 30x a.a.gotas: 5 gotas 2-3 veces al día (patología de vías respiratorias
 baryta carb 10x altas y bajas y afectación de oído)
 ipeca 10x
 bryonia 10x

sambucus 10x

tuberculinum 60x
causticum 60x
arsenicum alb 10x
ipeca 10x
bryonia 10x
sambucus 10x
hydrastis 10x
mercurius sol 60x
hepar sulphur 60x
diamante 10x
vipera berus 200x

aa.gotas: 3-7 gotas 3 veces al día (patología de vías respiratorias altas y bajas)

La selección para cada niño, de uno de los protocolos, fue decidida por las características clínicas del caso o tras la realización de test kinesiológicos o electroacupuntura según Voll. En ningún caso se ha administrado un medicamento, de manera caprichosa o aleatoria. En los niños con agravación por la humedad se adicionó al tratamiento Natrum Sulphuricum LMK y en todos los casos fue seleccionado como tratamiento cristaloterápico LABRADORITA AVENTURINA DE OREGON (L.A.O.) 30 CH ó CCCMK

asma bronquial infantil

gran mejoría		moderada mejoría		escasa mejoría	
68%		22%		10%	
34	+	11	+	5	= 50

De los cincuenta niños objeto de estudio en el último invierno, caracterizado por días de intenso frío, 5 no presentaron mejoría valorable y fueron tratados con otros medicamentos que no se incluyen en presente trabajo. Otros 34 niños presentaron una evolución muy favorable, con remisión de bronquitis espásticas y los procesos catarrales padecidos por algunos de ellos se resolvieron de manera espontánea, excepto en 9 casos de tos irritativa, que remitió en 6 casos con Cuarzo Cobre (Si O2 Cu) LMK (¿color amarillo-verde?), en 2 casos con Crocoita LMK (color naranja) y 1 caso de tos irritativa, fue resuelto con la administración de Escapolita Amarilla LMK (color amarillo)

Otros 11 niños presentaron una evolución de moderada mejoría, entendiéndose como tal, la reducción de la intensidad y frecuencia de las crisis espásticas. La frecuencia de estas bronquitis pasó de 15-40 días a 50-70 días. Todos estos niños aumentaron su resistencia a los cambios climáticos y el frío intenso les afectó de manera menos severa.

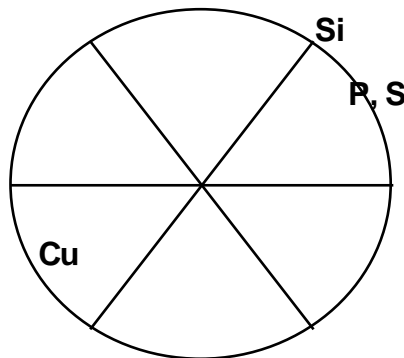
Sin embargo para estabilizar el proceso hubo que añadir al tratamiento Cuarzo Phosphorus 30 CH (longitud de onda de color naranja), para disminuir la hiperreactividad bronquial. Excepto cuando la broncorrea era muy abundante, que durante 15-20 días era una gema de color amarillo y verde, Cuarzo Turmalina Verde, la más útil para controlar la situación

El análisis de los resultados, nos permiten afirmar, que la combinación de un tratamiento homeopático, asociado a cristaloterapia de color rojo por vía interna, es eficaz en el tratamiento de bronquitis-asma bronquial, que se agrava en invierno por la acción y del frío y la humedad y mejora durante la época cálida. Este tratamiento debe ser completado durante las crisis espásticas o cuando estas son muy frecuentes con otros medicamentos-cristales, cuya longitud de onda sea de color verde (humedad) , amarillo (calor humedad) o naranja (calor). Lo que viene a confirmar una vez más los principios de CROMATOTERAPIA según Agrapart, según los cuales, el color verde por vía interna va a provocar una sequedad desecadora de la broncorrea . El color naranja dispersa el calor excesivo acumulado en el

pulmón , responsable del broncoespasmo y el color amarillo tiene una actividad intermedia de efecto regulador.

La Escapolita Amarilla (color amarillo), Crocoita (color naranja) y muy especialmente el Cuarzo Cobre (amarillo-verde) han proporcionado una respuesta satisfactoria cuando aparece tos irritativa, lo que hace pensar en la existencia de humedad en profundidad y calor en superficie. El mismo razonamiento podemos aplicar para la utilización de Cuarzo Turmalina Verde (amarillo-verde) en los casos de tos con abundante expectoración. Por el contrario en las crisis de disnea sin expectoración, las gemas de color naranja (Crocoita y Cuarzo Phosphorus) han sido las más eficaces. Posiblemente por la acumulación patológica de calor en profundidad y de humedad en superficie.

Debemos citar a titulo de comentario, que la Escapolita Violeta (gema de color violeta), utilizada en años anteriores, tuvo una acción profiláctica débil o nula sobre los niños bronquíticos y fue absolutamente ineficaz para el tratamiento de las adenoiditis.



Un resultado similar es el obtenido en el asma del adulto, con dos diferencias básicas, el asma- EPOC, por tabaquismo o por inhalación (con existencia de enfisema), que es tratado básicamente con el protocolo nº 2 y el asma de origen alérgico, intrínseco o extrínseco, que requiere como tratamiento de fondo el protocolo nº4. La descompensación por el frío del invierno, es tratada con gemas de color rojo, que a diferencia de las gemas utilizadas en los niños, para dispersar el frío, tiene un tono más oscuro (gomedas, berilo rojo, topacio rosa). Eligiendo una u otra por electroacupuntura según Voll (EAAV) o por test kinesiológicos. En las crisis espásticas o cuando hay un fuerte componente de broncoespasmo, se añade al tratamiento una gema de color naranja , Crocoita, Cuarzo Fósforo o Cuarzo Azufre y se espacian las tomas de color rojo. Cuando existe un frío húmedo en el ambiente con frecuencia hay que utilizar Cuarzo Aurífero (color amarillo y verde), para estabilizar el proceso. Todos y cada uno de estos medicamentos han sido testados previamente por Electroacupuntura según Voll o por kinesiología.

En el caso de las bronquiectasias, dilataciones sacciformes del árbol bronquial, que pueden afectar a un lóbulo o a todo el parénquima pulmonar, fue el Cuarzo Turmalina Verde 30 CH, la gema más eficaz. Además de administrar cristaloterapia de color rojo cada 2-3 días, para aumentar la defensa ante el frío,

Cristales utilizados en el último invierno caracterizado por intenso frío:

berilo rojo ---EPOC----5 casos, faringitis recidivante----2 casos, faringitis atrofica--2 c.
cuarzo turmalina verde----bronquiectasias----4 casos (3 satisfactorios)
cuarzo aurífero 30CH -----23 casos, hay que cambiarlo a los 30-50 días.
cuarzo phosphorus-----asma (11); EPOC---20 casos

gomedas ---- asma (2); EPOC --- 4 casos
rodocrosita ---- asma. EPOC (7) LMK
topacio rosa --- asma (7-1); EPOC (8)
turmalina bicolor -- asma (1); EPOC (1)