

CONGRESO PARIS 2.005

LOS COLORES NEGRO Y AZUL EN LA ARTRITIS

La **ARTRITIS REUMÁTICA** es una poliartritis inflamatoria crónica, como consecuencia de la formación de complejos antígeno-anticuerpo en el seno de la articulación. Afecta fundamentalmente a las articulaciones periféricas, siguiendo los planos de simetría. Esta enfermedad tiene un curso prolongado durante años, con agravaciones y mejorías parciales. Suele afectar más a las mujeres que a los hombres y tiene una tendencia invalidante

Fisiopatología

Inflamación de la sinovial, destrucción del cartílago y desmineralización ósea con erosiones en las zonas próximas a la sinovial y formación de pseudoquistes o geodas y finalmente en las fases avanzadas se produce una destrucción de la epífisis. En estas fases avanzadas de la enfermedad la cápsula sinovial se retrae, se fibrosa y finalmente se calcifica.

Base genética: HLA -DR4 , subtipos DW4, DW14 y DR1 (caucasianos)

* **Periodo de comienzo:** rodillas, manos, pies, de evolución progresiva y
tendencia simétrica
Pleuritis- pericarditis

* **Periodo de estado:** dolor, tumefacción y disminución de la movilidad
articular
rigidez matutina
atrofia de los músculos proximales

* **Periodo de secuelas:** desviación cubital de los dedos
flexión de las muñecas
hallux valgus
hundimiento del arco plantar

* **Manifestaciones extrarticulares:**
nódulos reumatoides
vasculitis necrosante (árnica)
Pleuritis- fibrosis intersticial difusa
pericarditis
compresión de los nervios periféricos
polineuritis
escleritis y epiescleritis
bursitis-quiste de Baker
tenosinovitis

nefropatía ->glomerulonefritis membranosa

***Pruebas de laboratorio:** Factor reumatoide---->IgM (no mide IgA, IgG)
anticuerpos antinucleares, no anti-DNA
VSG acelerada y Prot. C R
anemia normocítica y normocrómica
leucocitosis en fases de agudización
la actividad del complemento total, C3,C2 y C4 está disminuida

***Signos radiológicos:** normalidad inicial
desmineralización epifisaria
disminución de interlinea articular
imágenes osteolíticas de forma y tamaño variables
deformidad-subluxaciones-osteofitosis-anquilosis

Tratamiento farmacológico: antiinflamatorios
Corticoides
Derivados de la quinina: sulfato de cloroquina
Inmunosupresores : ciclosporina, metotrexato...
Sales de oro

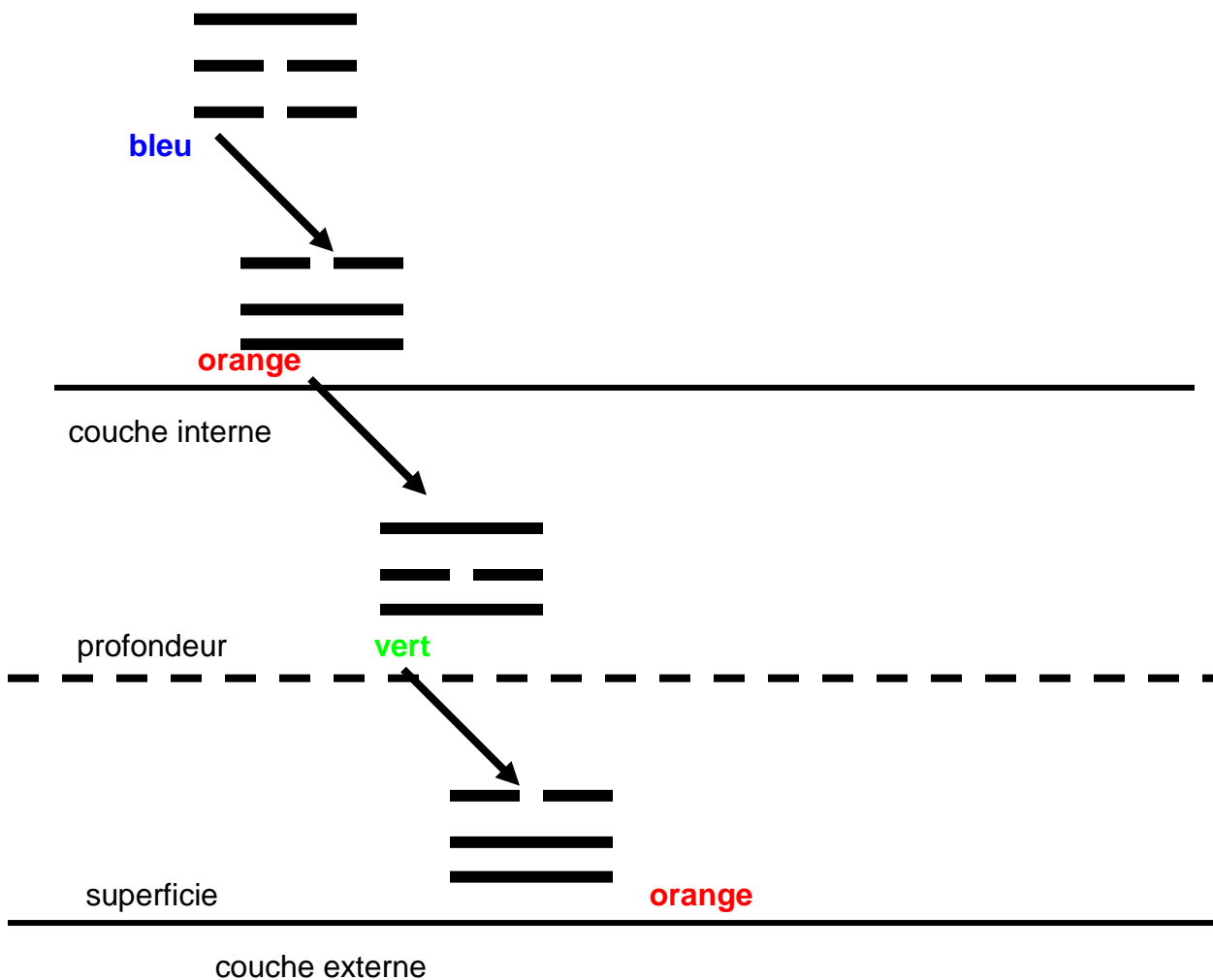
Evolución de la enfermedad: alternando brotes inflamatorios y periodos de remisión parcial, progresiva limitación funcional y paulatina aparición de deformidad articular, que puede llegar a ser invalidante.

Desde el punto de vista energético tanto la artrosis como la artritis, son manifestaciones invasivas de la energía frío. En el caso de la artrosis nos referimos al frío asociado a la sequedad, que aparece inexorablemente en el declinar de la vida, como consecuencia de la disminución de energía inherente al envejecimiento. En el caso de la artritis el frío es la consecuencia de un choque emocional que paraliza la vida del paciente, porque se siente encadenado a unas circunstancias dolorosas o injustas, en su criterio, de las que no puede desligarse, como pueden ser una situación difícil en el trabajo, mala relación de pareja, cuidado de ancianos o niños minusválidos..., Este sufrimiento moral lesiona la energía de los riñones, incapaces a partir de ese momento de mantener su acción termorreguladora, generadora del calor de la vida. Esta alteración energética va a dar lugar a la aparición de frío en los tejidos superficiales y sequedad en el interior de la articulación. Dado que el paciente artrítico es joven o al menos de edad media, con suficiente capacidad de respuesta, trata de reaccionar distorsionadamente, generando humedad en el interior de la articulación y calor en los tejidos periféricos a la articulación, en el interior de la articulación aparece una humedad excesiva, desproporcionada, que da lugar a una sinovitis de mayor o menor importancia. En la superficie corporal y como mecanismo compensador al frío, tendrá lugar la aparición de calor excesivo, que se traduce en la aparición de edema e inflamación. Las consecuencias de este tipo de respuesta son pues: el dolor, la inflamación y la limitación funcional. De esta

manera el/la paciente, manifiesta de forma ostensible el dolor de su conflicto emocional o vital, la irritación inflamatoria que este le produce y la incapacidad para separarse de la fuente de sufrimiento, que se traduce en restricción de su capacidad funcional.

El primer paso del tratamiento consiste en hacer ver al paciente el origen de la enfermedad, para que tome conciencia del camino que ha recorrido desde la alteración espiritual al trastorno emocional, de este, al trastorno funcional y de ahí a la alteración lesional.

El segundo paso del tratamiento consiste en reponer el calor de la vida en las capas superficiales del cuerpo y la humedad fisiológica en el interior de la articulación. Como el lector habrá deducido sabiamente, el color azul, administrado por vía interna, va a permitir que se produzca el milagro de regular el grado fisiológico de humedad articular e introducir al paciente, si este lo consiente, en el calor de la vida; iniciando el cese de la autoagresión con la que ha llamado la atención de los demás, para hacerles ver su desgarramiento interior. Cualquiera de las gemas y minerales de longitud cromática azul va a ser útil (berilo azul, topacio azul, turmalina cimófano indigolita, corindón azul, cobre, lapislázuli, turquesa , pero las más significadas desde el punto de vista estadístico son: Turmalina Cimófano Indigolita, Cobre y Topacio Azul.



En el tratamiento de la artritis reumática hemos ensayado distintos protocolos, a partir de 1.994 el tratamiento consistía en administrar la dilución homeopática de una gema o cristal portador la longitud cromática **azul, asociada a medicamentos homeopáticos** como Pulsatilla, Cantharis y otros, mas adelante para optimizar la respuesta clínica se optó por administrar la dilución de una gema de color **azul mañana y noche, mientras que a medio día se administraba color rojo**, en forma de dilución homeopática de una gema o cristal rojo. Además una o dos veces a la semana se administraban los medicamentos homeopáticos anteriormente citados. Este sistema permitía una respuesta clínica mejor que los anteriores, pero en las artritis severas en tratamiento con corticoides, antiinflamatorios e inmunosupresores, la mejoría era lenta y no suficientemente satisfactoria. Tras mediciones por electroacupuntura, según Voll, se procedió a administrar conjuntamente los **colores azul y violeta**, dos o más veces al día y por vía interna, en forma de diluciones homeopáticas de minerales y gemas portadoras del color azul(Cuprum Metallicum, Turmalina Indigolita, Topacio Azul) y del color violeta (Azurita, Zincum Metallicum, Escapolita Violeta), con lo que los resultados clínicos fueron más satisfactorios.

Portadores de COLOR AZUL: **Cuprum Metallicum**
Turmalina Indigolita
Topacio Azul

Portadores de COLOR VIOLETA: **Azurita**
Zincum Metallicum
Escapolita Violeta

En el último trimestre del año 2003 y hasta la fecha se ha modificado el protocolo asociando los colores **negro y azul**, con lo que la mejoría clínica, valorada en función de la remisión del dolor articular, de la inflamación articular y la movilidad funcional, es más satisfactoria, de manera que en la mayoría de los casos es posible suprimir corticoides e inmunosupresores en un tiempo inferior al obtenido con anteriores protocolos, pero se siguen utilizando los antiinflamatorios mientras el paciente tiene dolor. Cuando el dolor remite se prescinde de los mencionados antiinflamatorios y se continua con la administración conjunta de diluciones

homeopáticas de cristales o minerales portadores de una longitud cromática azul, anteriormente citados, y uno de los cristales portadores de la longitud cromática negra: Corindón Negro, Turmalina Negra, Cuarzo Turmalina Negra y Carbo Vegetabilis (carbón vegetal).

Portadores del COLOR NEGRO: Corindón Negro

Turmalina Negra

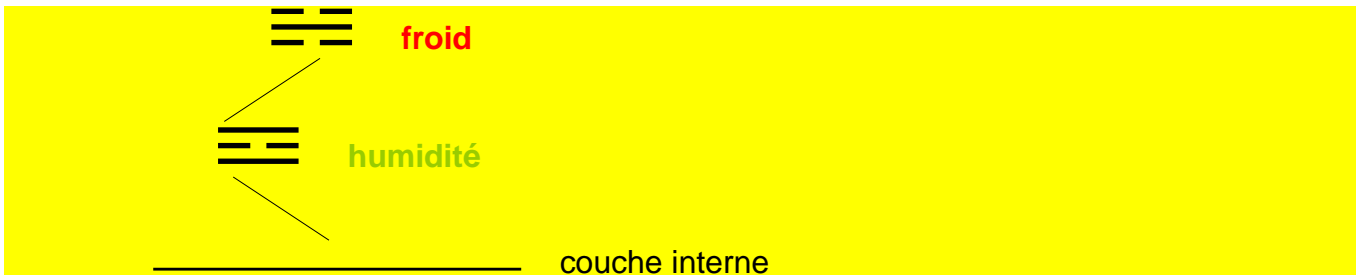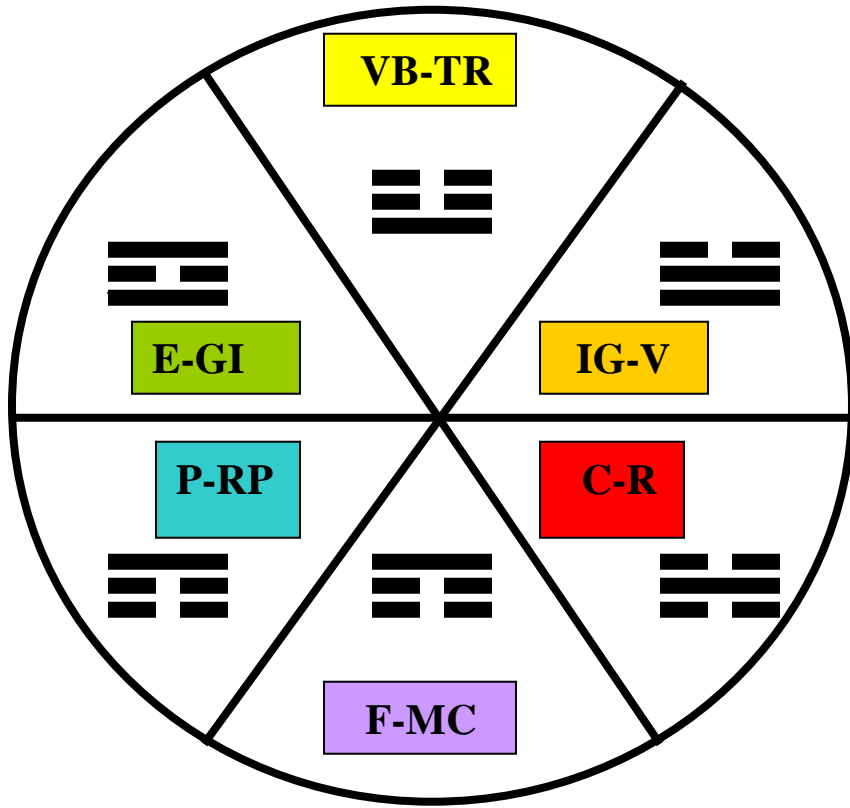
Cuarzo Turmalina Negra

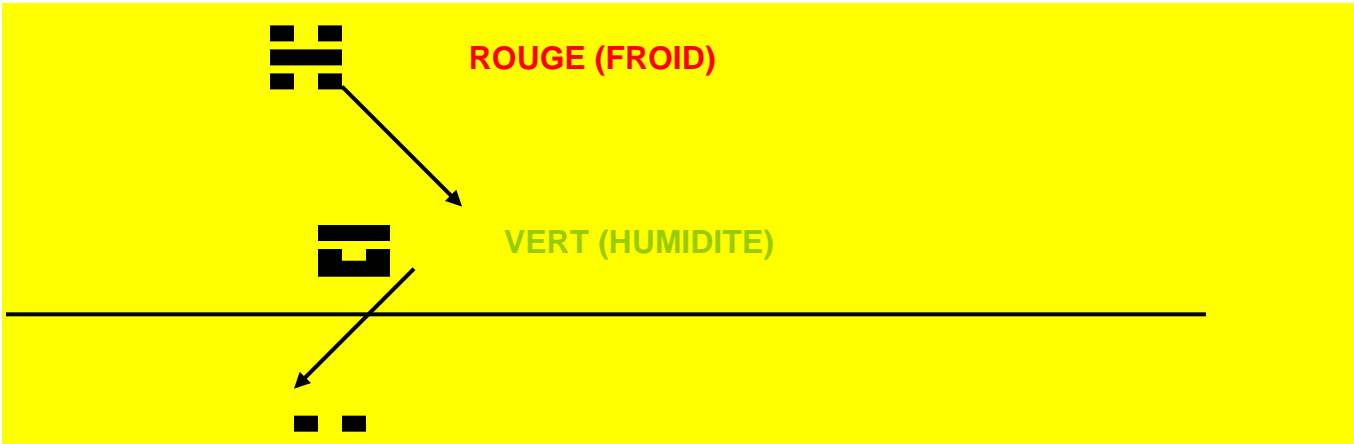
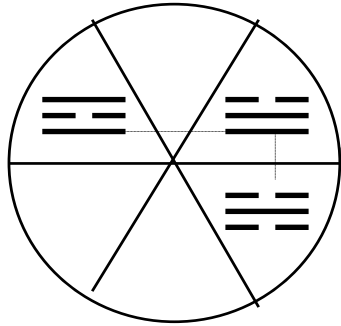
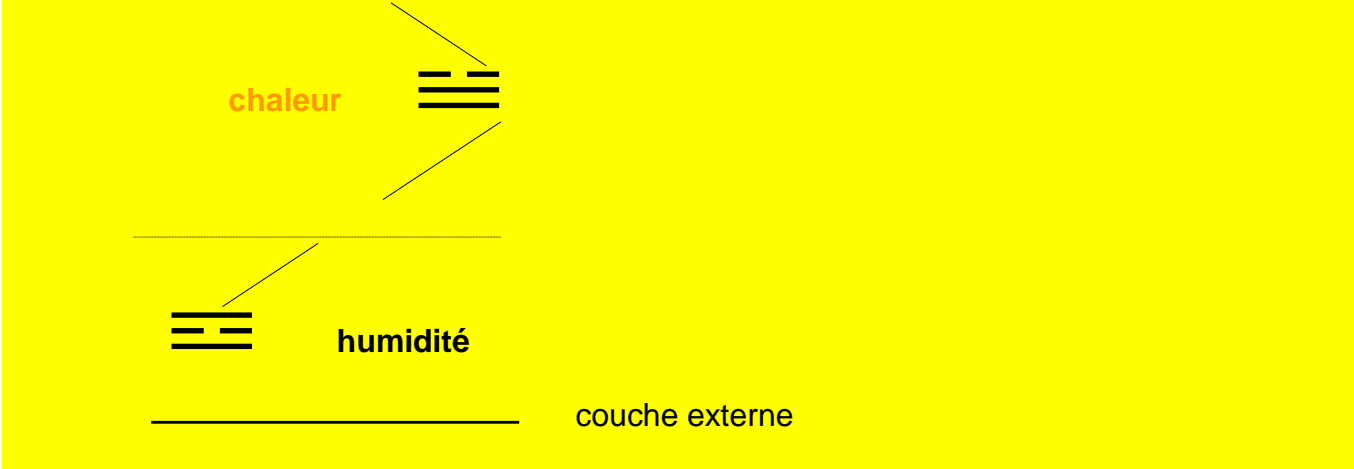
Carbo Vegetabilis

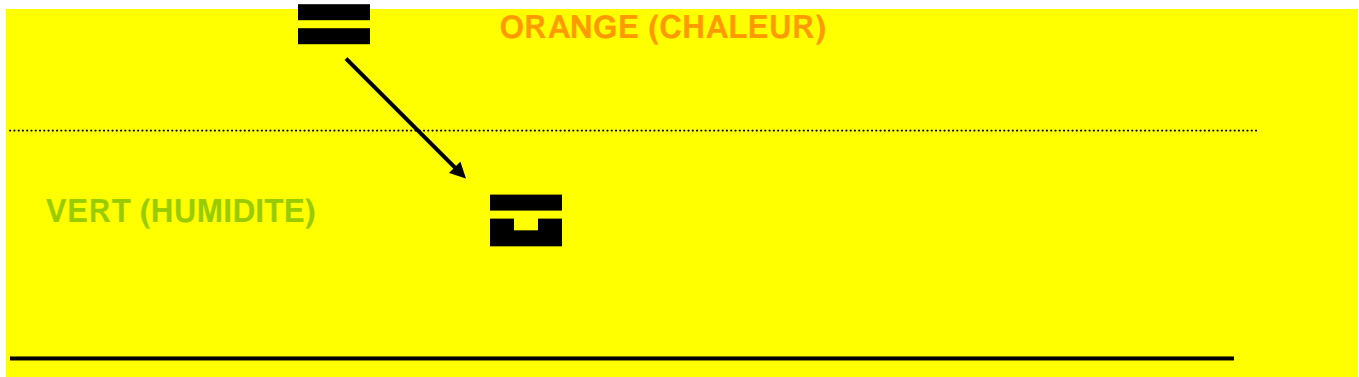
En opinión del Dr. Agrapart, el color negro va provocar una cascada de calor y humedad en superficie y profundidad y, el color azul va a ser el vehículo que movilice esta energía yang, incrementando y regulando la humedad en el interior de la articulación y el calor en el territorio músculo-ligamentoso de la superficie, reforzando los efectos terapéuticos, que podrían ser obtenidos por cualquiera de los dos colores por separado.

Además del tratamiento por vía interna puede aplicarse cromatoterapia directa, según Agrapart, sobre las articulaciones afectas de dolor y/o inflamación, proyectando color rojo sobre la superficie cutánea de la articulación afectada, durante cuatro minutos, seguido de color verde breve, durante cincuenta segundos. Una alternativa a la cromatoterapia directa es la aplicación local, de un gel fabricado con la dilución homeopática de una gema roja como Berilo Rojo ó Granate o bien la dilución homeopática de un mineral como el hierro, portador también de la longitud cromática roja, aplicadas localmente durante un mínimo de 4 minutos. En estos casos aunque las diluciones centesimales como 30CH, 70CH y 200CH tienen una adecuada acción terapéutica, los mejores resultados se obtienen con geles o cremas en diluciones korsakowianas altas como CCCMK y VCMK.

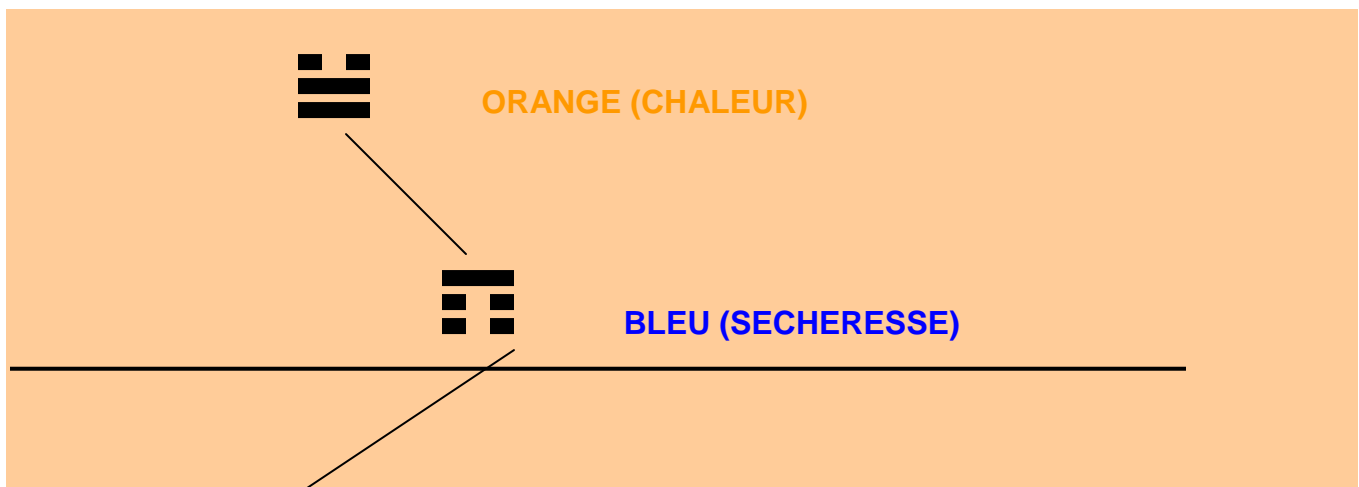
De acuerdo con los conceptos de cromatoterapia, según Agrapart, el color rojo aplicado localmente sobre la articulación va a provocar una respuesta orgánica de calor en la superficie y humedad en la profundidad articular, reduciendo el dolor de la articulación, al regular el grado de humedad intrarticular y el calor periarticular.

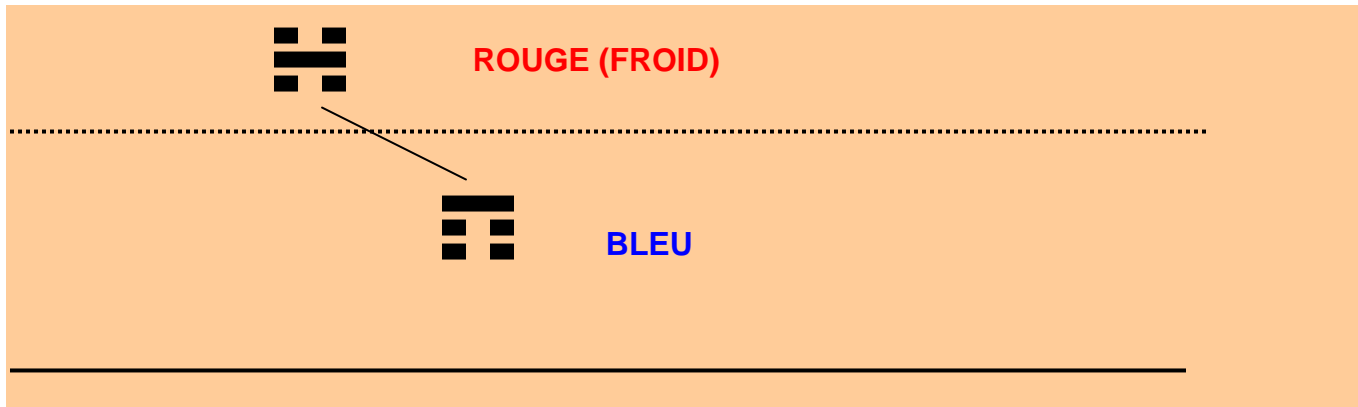






Solamente en el caso de bursitis importantes con abundante colección de líquido intrarticular, deberíamos cambiar el color rojo por el color naranja, para reducir el líquido sinovial inflamatorio. No olvidemos que el color naranja por vía externa va a provocar una disminución de calor en los tejidos superficiales y sequedad en las capas profundas, que en este caso es el interior de la articulación, lo que supone la reducción del líquido intrarticular en exceso. La cromatoterapia directa según Agrapart con color naranja durante cuatro minutos, sobre la superficie cutánea, seguido de la aplicación de color azul breve administrado cada cinco o siete días, permite reducir la bursitis. El mismo color naranja puede administrarse en forma de crema o gel. Azufre 30 ó 70CH es el mineral de color naranja adecuado. Su dilución homeopática en forma de gel, es portadora de la luz naranja del mineral, encargada de colaborar en el milagro de la curación. No olvidemos que la vida ha surgido como consecuencia de la combinación de la luz y el sonido y cuando la enfermedad amenaza nuestra existencia, debemos recurrir a los elementos originales para restaurar el equilibrio vital





En general, la dilución 200 CH suele reservarse, para los casos de comienzo agudo en personas jóvenes, al menos durante los 50-70 primeros días de tratamiento, para pasar posteriormente a unas diluciones más elevadas como CCCMK y VCMK. La 30 CH suele ser adecuada para personas de edad avanzada con poca capacidad de respuesta, que no van a soportar diluciones más elevadas en los meses iniciales de tratamiento o para casos leves con escasas manifestaciones clínicas, pero lo más frecuente es utilizar diluciones korsakovianas altas, CCCMK y VCMK, con las que se obtienen los mejores resultados.

La mejoría de los pacientes se valora en función de la mejoría y remisión de dolor, rigidez, inflamación y limitación funcional, así como la disminución de la velocidad de sedimentación, del factor reumatoide y los anticuerpos antinucleares. Por otra parte la gammagrafía nos permitirá valorar la mejoría en función de una disminución de la captación de isótopo en las articulaciones afectas. La deformidad artrósica residual a los procesos inflamatorios, es inamovible y no admite tratamiento, sin embargo y como hemos dicho anteriormente puede evitarse hasta cierto punto el dolor y la limitación artrósicas, con el tratamiento que se indica a continuación.

Con frecuencia la mejoría no es estable y los pacientes experimentan agravaciones con los cambios de tiempo: frío, humedad y viento; que aconseja intensificar la frecuencia de las tomas y asociar durante unos días o semanas los antiinflamatorios y ocasionalmente los corticoides. Utilizando unas dosis tan débiles como sea posible y procurando no rebasar los 5-15 mgr de prednisona/día, durante un periodo de tiempo, inferior a 2-3 semanas.

En conjunto puede apreciarse una notable mejoría de dolor, inflamación y movilidad funcional, con un tratamiento de color por vía interna.

Aquí en Francia, donde por el momento no esta legalizada la utilización de cristales homeopatizados, pueden Uds. realizar un tratamiento muy similar, utilizando Carbo Vegetabilis o Carbo Animalis, como portador del color negro y Cuprum Metallicum como portador de la longitud cromática azul. Otra posibilidad es que se pongan en contacto con los laboratorios Iberhome de Zaragoza

El protocolo más habitual puede ser el siguiente:

--

Cuarzo Turmalina Negra (color negro) CCCMK ó DMK gotas: 4 gotas tres veces al día
--

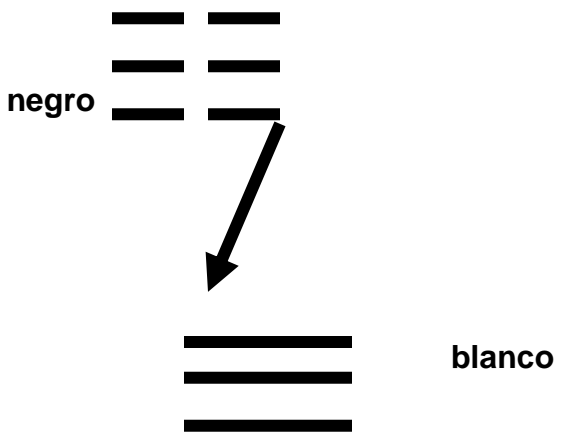
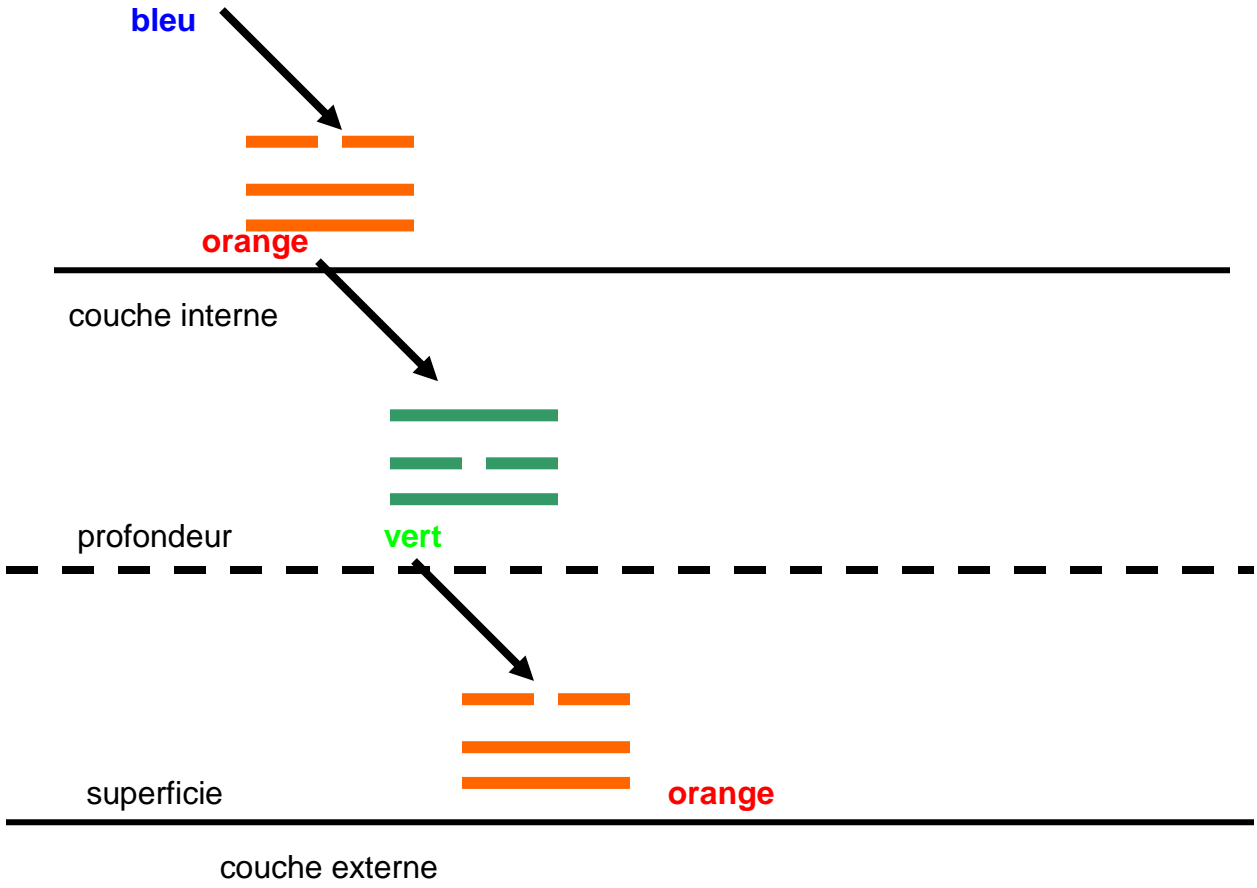
Topacio Azul ó Cuprum Metallicum (color azul) CCCMK ó DMK gotas: 3 gotas tres veces al día

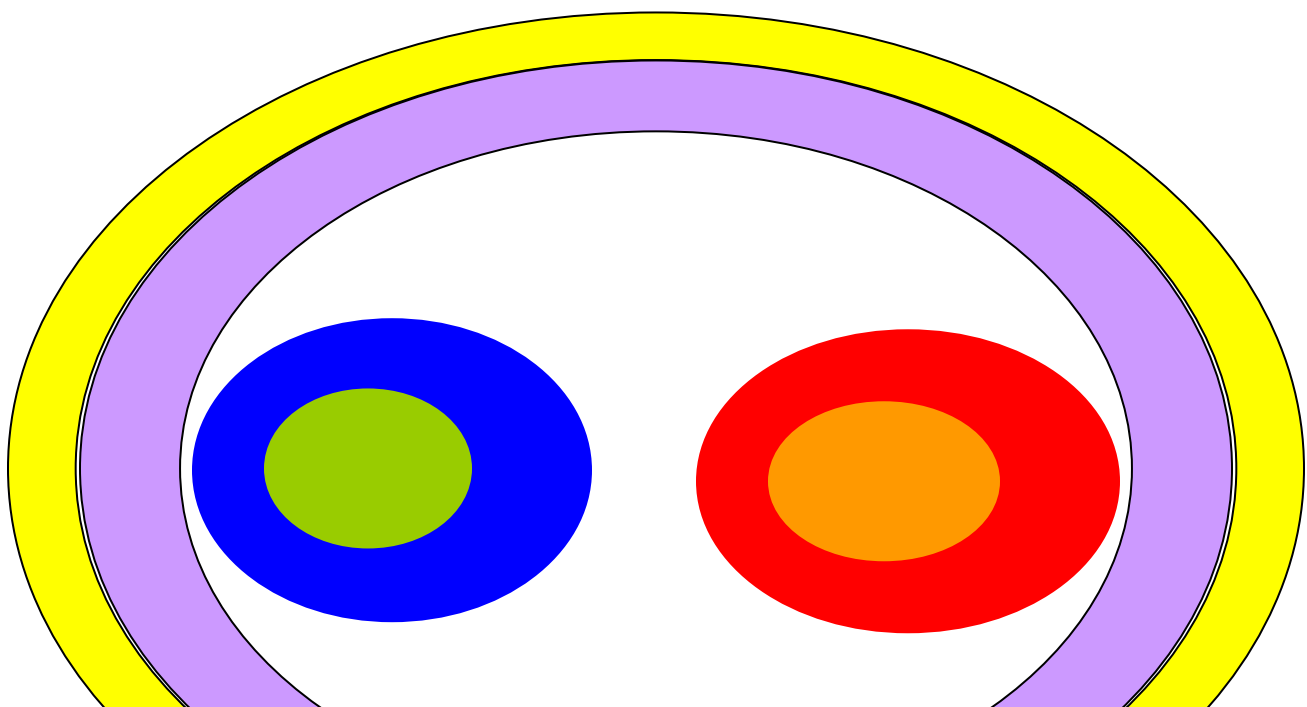
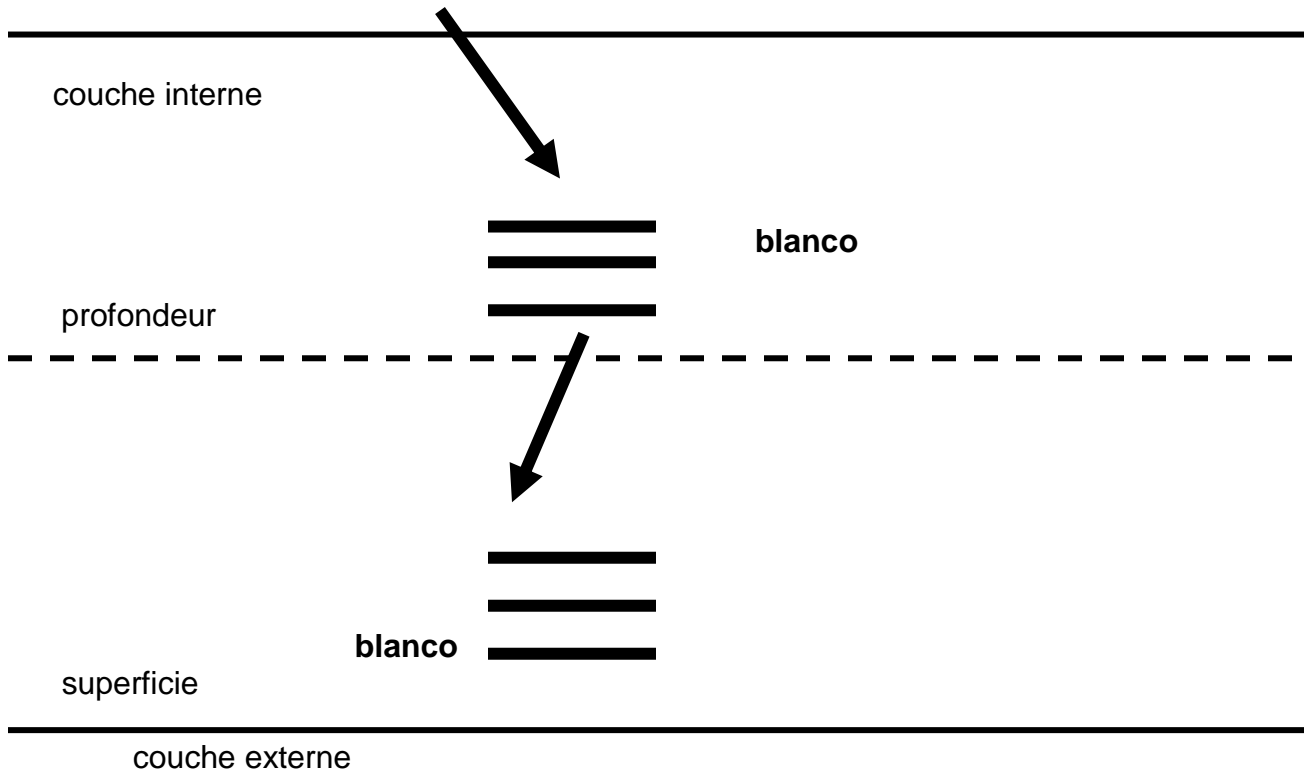
Con este protocolo hemos tratado a 38 pacientes, uno de los cuales abandono el tratamiento a los pocos días de iniciado, la evolución clínica del resto de pacientes, con nueve mejorías moderadas (mejoría de dolor y limitación funcional y reducción de corticoides, antiinflamatorios e inmunosupresores) y veintiocho pacientes con gran mejoría (supresión de medicación alopática salvo en brotes) se ilustra en el cuadro siguiente.

Pacientes tratados: 38
Mejoría nula: 1
Mejoría moderada: 9
Gran mejoría: 28

Como en la mayor parte de los procesos reumáticos podemos recurrir a la combinación: **TURMALINA NEGRA-TOPACIO IMPERIAL** a.a.200X-LMK-CCCMK-DMK gotas: 8 gotas tres a cinco veces al día, con el fin de optimizar los resultados, en función de la evolución clínica. Además es aconsejable administrar una dosis semanal de **Pulsatilla** y otra dosis semanal de **Cantharis** Vesicatoria







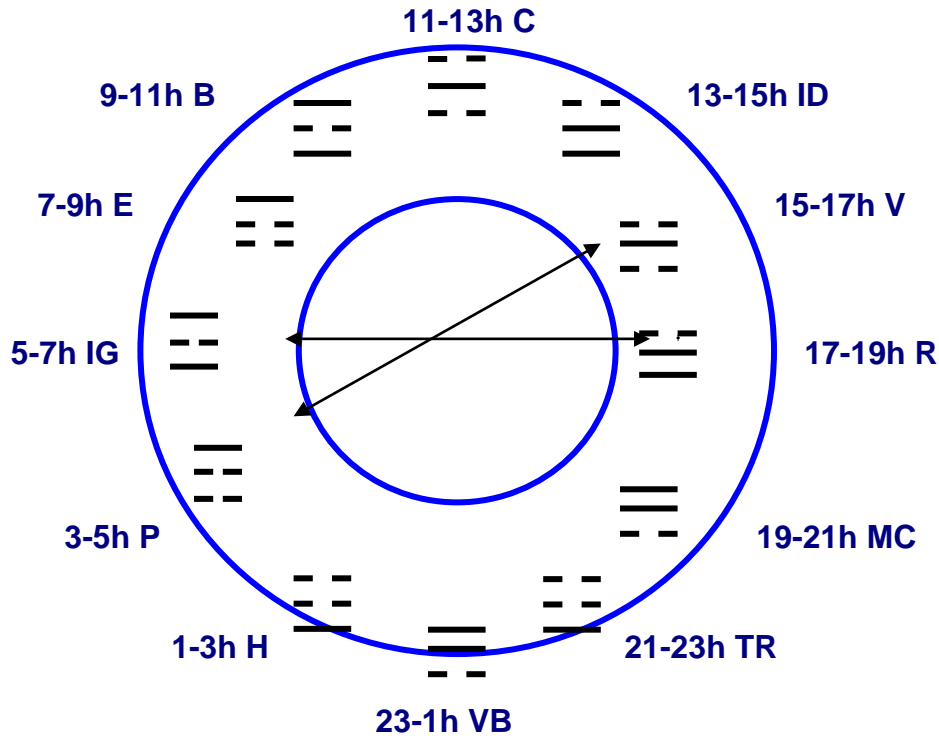
La imagen que están Vds viendo, no corresponde a la cara de un alien, ni es una pintura abstracta de Kandinsky, es una representación de los seis colores en un círculo de GOETHE modificado, que nos va a permitir formular una teoría sobre la disposición espacial de los colores negro y blanco.

Habitualmente se representan los seis colores asociados a los doce meridianos de la medicina tradicional china, en el círculo de GOETHE, pero existe otra forma de representación.

El día está dividido en doce periodos de dos horas. Cada uno de estos periodos de tiempo corresponde al momento de máxima actividad energética de un meridiano, cada meridiano está simbolizado por un animal en el horóscopo chino y por un color en la cromatoterapia.

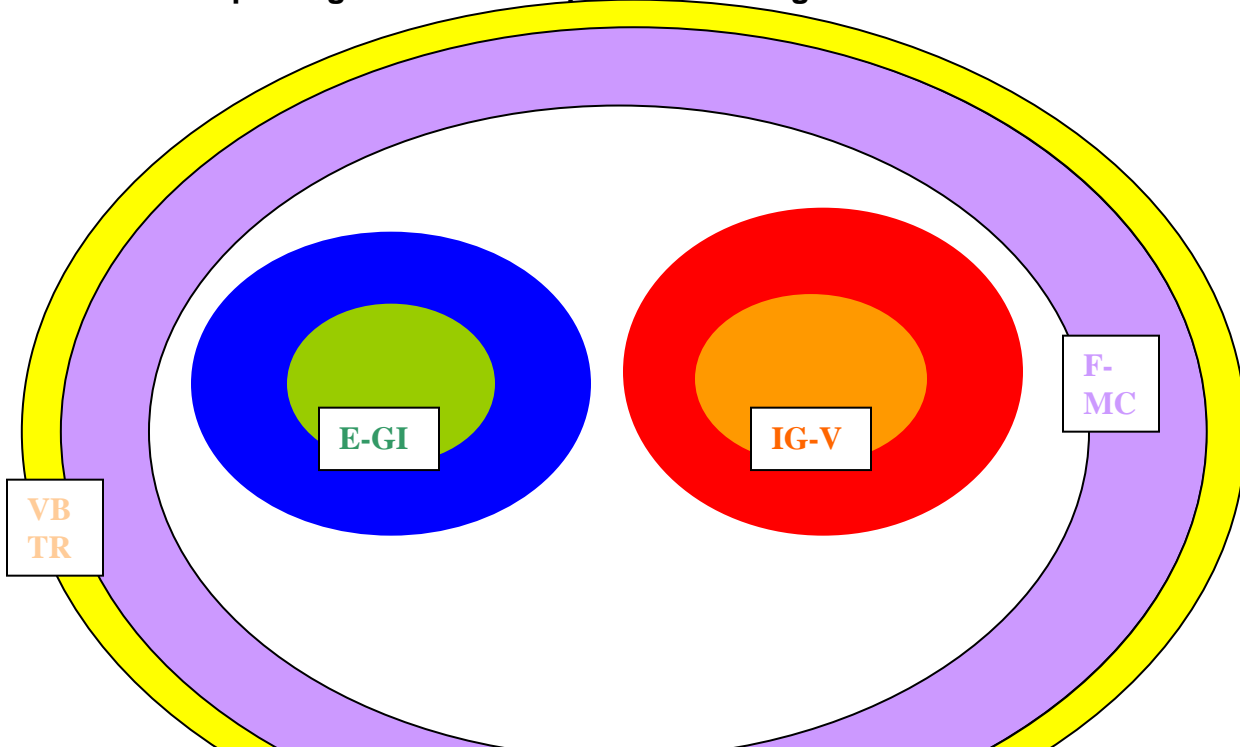
23-11 H-----VESICULA BILIAR (RATA)
1-3 H-----HIGADO (BUEY)
3-5 H-----PULMON (TIGRE)
5-7 H-----INTESTINO GRUESO (CONEJO O GATO)
7-9 H-----ESTOMAGO (DRAGON)
9-11 H-----BAZO PANCREAS (SERPIENTE)
11-13 H-----CORAZON (CABALLO)
13-15 H-----INTESTINO DELGADO (OVEJA)
15-17 H-----VEJIGA (MONO)
17-19 H-----RIÑON (GALLO)

19-21 H-----MAESTRO DE CORAZON (PERRO)
 21-23 H-----SAN JIAO O T.R. (JABALI O CERDO)



El horóscopo chino esta organizado por grupos de doce años y cada año consta de doce meses, cada año esta simbolizado por un animal, indicativo de que durante cada uno de los trescientos sesenta y cinco días, la energía intrínseca del meridiano que representa dicho animal, se encuentra en exaltación. Si procedemos a realizar una disposición lineal de cada uno de los animales-meridianos y a unirlos por círculos, de acuerdo con los conceptos de la medicina tradicional china, obtendremos la siguiente imagen.

vb-rat f-b p-ti gi-chat es-dr rp-ser c-ch ig-chv v-sin rn-coc mc-ch tr-porc



P-RP

C-R

En ella podemos observar que los colores YANG ocupan el centro de los dos círculos y están inmersos en cada uno de los colores YIN. Los colores de regulación violeta y amarillo, se encuentran en la periferia envolviendo a los anteriores, como si de un cuerpo astral se tratara. En esta disposición espacial de los colores, podríamos ubicar el color negro concéntrico, rodeando y envolviendo a los anteriores; el color blanco podríamos representarlo como el círculo concéntrico, que envuelve a los anteriores, como la parte más celeste, que reaccionando con el color negro, da lugar a la vida

