

# CONGRESO PARIS 2.011

## CIRROSIS BILIAR PRIMARIA

La cirrosis biliar primaria es una enfermedad hepática que afecta principalmente a mujeres en la edad media de la vida. La causa de la enfermedad es desconocida, se trata en realidad de una enfermedad autoinmune que provoca una colangitis crónica. Dicha enfermedad se caracteriza por la agresión de los linfocitos T, sobre los conductos biliares intrahepáticos. El elemento característico de la enfermedad es la aparición de colestasia, es decir, la disminución de la capacidad de excretar, expulsar, la bilis. No todas las personas con este diagnóstico evolucionan a cirrosis

### Causas:

La inflamación de los conductos biliares provoca la liberación de sustancias tóxicas, los ácidos biliares, que agreden al hepatocito y, puede provocar inflamación, fibrosis, y ocasionalmente cirrosis.

Se considera que algunos agentes infecciosos como *Chlamydia pneumoniae*, *Propionibacterium acnes* y algunos retrovirus, favorecen el desarrollo de la enfermedad. Por lo que algunos autores consideran que deben utilizarse medicamentos antiretrovirales en el tratamiento de la enfermedad.

El componente genético está apoyado en el hecho de que la enfermedad es más frecuente en familiares de los afectados.

La persistencia de células fetales en la madre después del embarazo, también se ha propuesto como relacionado al desarrollo de la cirrosis biliar primaria.

### Manifestaciones clínicas

- **Fatiga:** Es uno de los síntomas más frecuentes de esta enfermedad.
- **Prurito (picor):** Este síntoma puede llegar a ser muy intenso, y no es raro que los pacientes hayan sido evaluado por varios dermatólogos antes de establecerse el diagnóstico.
- **Pigmentación de la piel:** La piel puede tomar un tono más oscuro en algunos pacientes.
- **Ictericia:** En etapas más avanzadas puede haber aumento de los niveles de bilirrubina en la sangre.
- **Dolores articulares.**
- **Síndrome de Sjögren:** Caracterizado por falta de producción de lágrimas y/o saliva, generando boca seca e irritación conjuntival.
- **Síndrome CREST:** Es una forma de esclerodermia localizada caracterizada entre otras cosas por trastornos de la motilidad esofágica y por fenómeno de Raynaud (cambio de coloración de las manos al exponerlas al frío).
- **Otras enfermedades autoinmunes:** El hipotiroidismo es frecuente hasta en un 20% de los pacientes. Otras enfermedades como enfermedad celíaca y colitis ulcerosa son más frecuentes en los afectados. Desde el punto de vista de la medicina tradicional china, podemos explicar estas enfermedades asociadas, porque la vesícula biliar (vías biliares), controla el tiroides. Por otra parte existe una relación antagónica, de oposición, entre la vesícula biliar y el intestino grueso,

además de que el intestino grueso controla la vesícula biliar, lo mismo que el pulmón controla el hígado.

- **Dolor abdominal:** Aproximadamente el 15% de los pacientes presenta dolor en la zona del hígado, sin clara explicación.
- **Osteoporosis** con el consiguiente riesgo de fracturas.
- **Hipercolesterolemia**, aunque en la mayor parte de los casos no suelen desarrollar aterosclerosis.

Diagnostico:

Aumento de la tasa de bilirrubina  
Aumento de GGT, AST, ALT  
Aumento de las fosfatasas alcalinas  
Aparición de anticuerpos antimitocondriales.  
Biopsia hepática.  
Ecografía  
Resonancia Magnética.

Tratamiento convencional, no homeopático:

El tratamiento está destinado a evitar la inflamación de los conductos biliares, la posible destrucción de los mismos, y la disminución de la colestasis.

Los medicamentos más utilizados son el ácido ursodesoxicólico, los corticoides, la colchicina, y los inmunosupresores (metotrexato).

Material y métodos:

En este trabajo, referido exclusivamente a los 3 últimos años, hemos estudiado 5 pacientes, mujeres, cuyas edades se encuentran entre 37 y 54 años. El perfil psicológico de estas pacientes se caracteriza por la ansiedad y agitación, que puede ser atribuida a la presencia del meridiano del triple recalentador en el horóscopo chino de cada individuo (combinaciones pentarias de 12 elementos), tanto el año de nacimiento, como en el meridiano acoplado del año, en el meridiano del mes de nacimiento, o en el meridiano correspondiente a la hora de nacimiento.

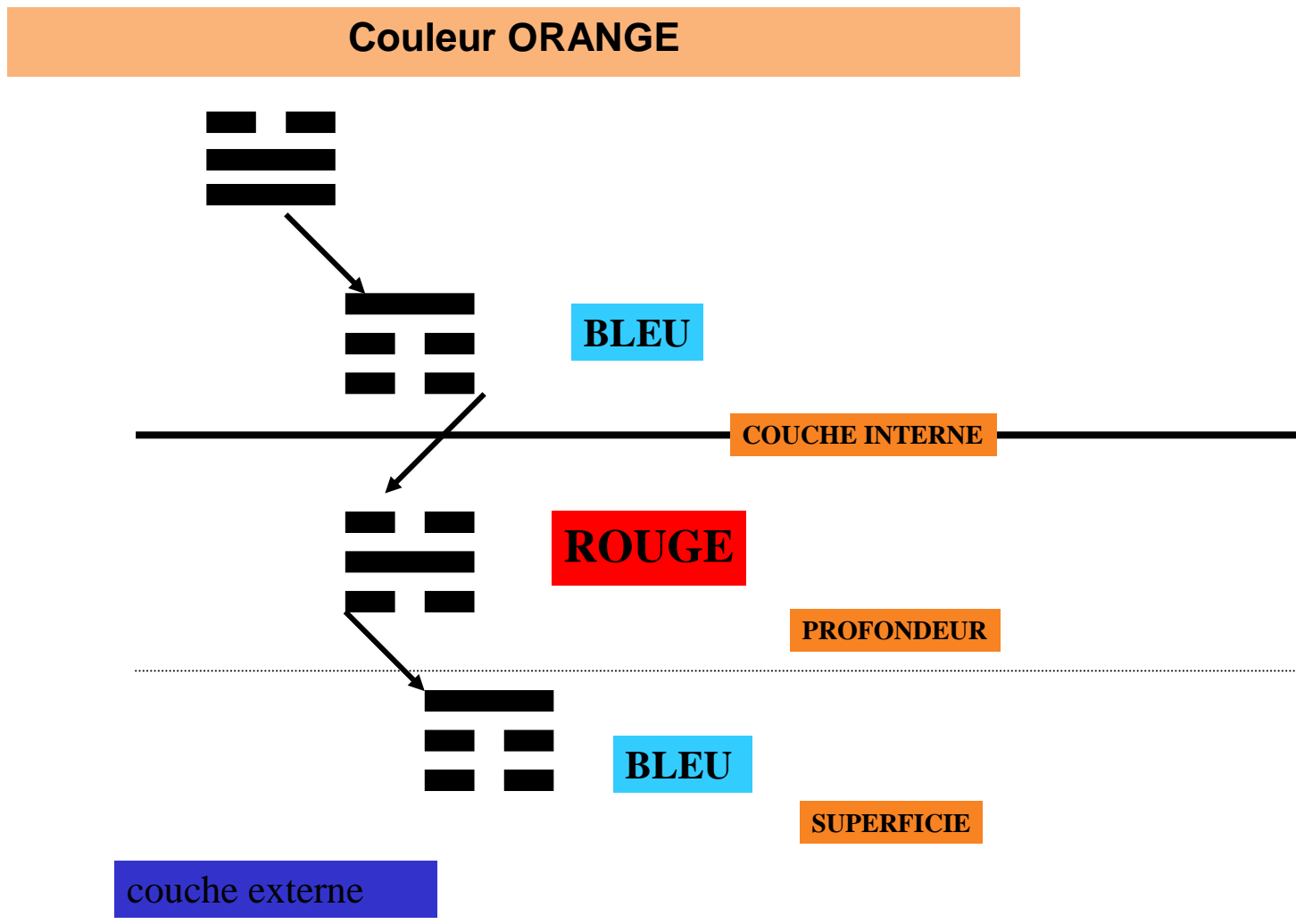
Pacientes: 5

Sexo: femenino

Edad: entre 37 y 54a.

En todos los casos se ha utilizado un veneno de serpiente, en diluciones homeopáticas, como base del tratamiento. Inicialmente se utilizó *Vipera Redi*, en función de las referencias históricas del Dr. Gaspá, que con este medicamento, conseguía disminuir la tasa de bilirrubina en los niños diagnosticados de atresia congénita de las vías biliares. Posteriormente se utilizó *Naja Tripudians* (la cobra), porque aportaba mejores resultados. La enfermedad caracterizada por la inflamación del hígado y vías biliares, y el prurito u rubor de la piel, puede ser interpretada como una enfermedad de calor, quizás asociada a un déficit YIN del hígado. Desde el punto de vista energético, el exceso de calor debe ser tratado con color naranja por vía interna. Sabemos por los estudios del Dr. Agrapart, que medicamentos como *Arsenicum Iodatum*, *Arsenicum Album*, y *Sulphur Iodatum* presentan

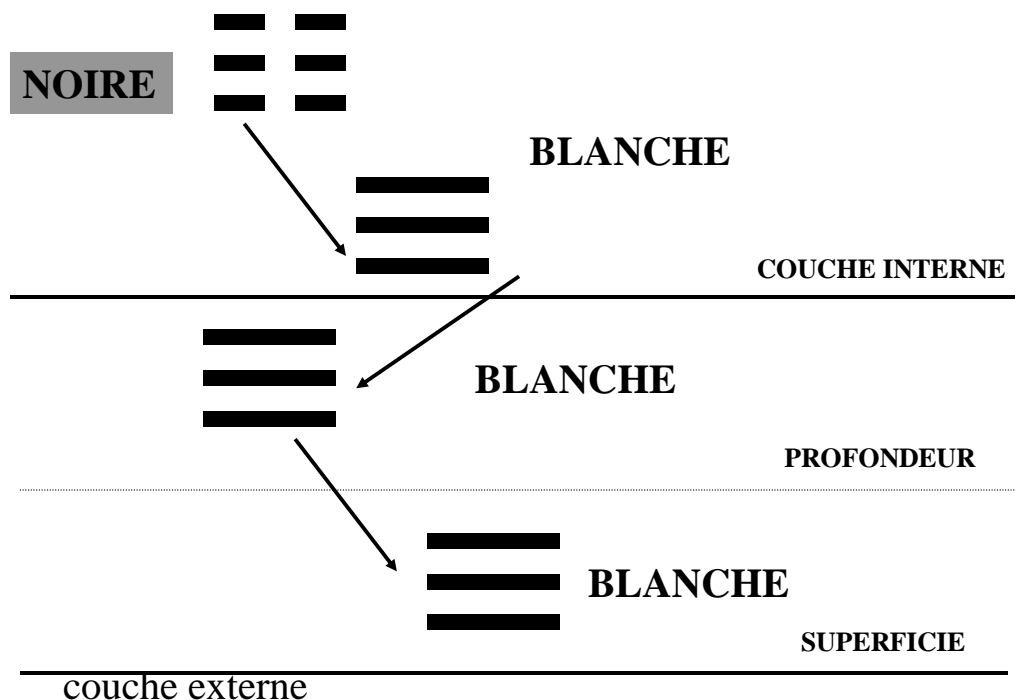
esta longitud cromática. El color naranja administrado por vía interna, según Agrapart, va a provocar una cascada de Yin, provocando frío en el interior del hígado y otras vísceras, y sequedad en la superficie corporal, mitigando la espongiosis pruriginosa de la piel



Para tonificar el YIN hepático recurrimos a un color de regulación, el color negro. Para ello podemos utilizar medicamentos homeopáticos de dicha longitud cromática como: Cuarzo Turmalina Negra, Carbo Animalis, Pix Liquida.

El color negro administrado por vía interna, según Agrapart, va a provocar una cascada de yang, dando lugar a la aparición de calor y humedad tanto a nivel interno, como a nivel superficial. A la vez antidota parcialmente el posible exceso de frío que haya podido provocar el color naranja.

# COULEUR NOIRE



Además de estos tres medicamentos se han utilizado sistemáticamente dos medicamentos. En vez de utilizar los medicamentos antiretrovirales para antidotar los efectos de posibles infecciones víricas, hemos optado por Vincetoxicum 700.000 K, en administración diaria por su acción antivírica, en administración diaria, dos o tres veces al día.

Zincum Picricum es un medicamento cuya polaridad de acción es el meridiano de Shao Yang, se trata de un medicamento de utilidad en las enfermedades de vesícula biliar-vías biliares, y tiroides que es su órgano tributario. Para ello hemos utilizado Zincum Picricum 700.000 K, tres veces al día

Con este protocolo se pueden obtener unos resultados favorables con disminución de la tasa de bilirrubina, normalización de transaminasas, y remisión de prurito y dermatitis. Pero cuando la actividad autoinmune, se encuentra en una fase agresiva, lo que podemos saber por un aumento de los anticuerpos antimitocondriales, debemos pedir ayuda a los medicamentos homeopáticos de capacidad inmunomoduladora. Nos referimos, naturalmente, a las sales de mercurio, y/o a la planta de la colchicina. Aunque Colchicum es un medicamento interesante y eficaz, el más utilizado es Mercurius Biiodatus, que además de frenar el proceso autoinmune de la enfermedad, colabora en la reducción del prurito cutáneo.

El homeópata veterano considerará que faltan dos medicamentos clásicos, Chelidonium y Lycopodium. Estos medicamentos han sido excluidos de los protocolos por considerarlos de una eficacia no suficiente.

Protocolo de tratamiento:

Naja Tripudians o Vipera Redi 700.000 K gotas: 3 gotas tres veces al día  
Sulphur Iodatum 700.000 K gotas: 3 gotas tres veces al día  
Pix Liquida 700.000 K gotas: 3 gotas tres veces al día  
Vincetoxicum 700.000 K gotas: 3 gotas dos veces al día  
Zincum Picrinicum 700.000 K gotas: 3 gotas dos veces al día

Mercurius Biiodatus, o Colchicum 700.000 K gotas: 3 gotas tres veces al día (en las fases de prurito o aumento de los anticuerpos antinucleares.

De las cinco mujeres tratadas, tres han conseguido la normalización analítica y funcional hepática, remisión de pruritos, y buen estado general. En otra paciente la mejoría no ha sido estable, pues al tomar tranquilizantes para su trastorno de ansiedad ha reaparecido el prurito asociado a leve alteración de bilirrubina y GGT. Estos problemas se han solucionado suspendiendo los tranquilizantes (lorazepam), y añadiendo Colchicum. La quinta paciente en tratamiento homeopático desde hace 10 meses, y trabajadora de un gran hospital de la ciudad, ha encontrado una significativa mejoría analítica y sintomática, pero sin normalización de los anticuerpos antimitocondriales. Esta es la única persona, que por el momento sigue tratamiento con metotrexato y ácido ursodesoxicólico, además del tratamiento homeopático.

Casos en total, de cirrosis biliar primaria: 5

Mejoría importante: 3

Mejoría con agravaciones transitorias: 1

Mejoría parcial: 1

En todos los casos, los hepatólogos que controlaban a estas pacientes, y a pesar de los buenos resultados obtenidos, consideraron que la mejoría era debida al azar o a la medicación alopática hasta ese momento ineficaz, y que los pacientes habían suprimido. En ningún caso consideraron que la homeopatía había influido en la curación de la enfermedad.

Total casos: 5
Mejoría importante: 3
Mejoría con agravaciones transitorias: 1
Mejoría parcial: 1